AUS DER KONSERVIERENDEN ABTEILUNG DES ZAHNÄRZTLICHEN INSTITUTES DER UNIVERSITÄT BERLIN
LEITER: PROFESSOR DR. WANNENMACHER

Über Gefäßkanalzeichnungen im Röntgenbilde der Kiefer bei Parodontose

INAUGURAL-DISSERTATION ZUR ERLANGUNG DER ZAHNÄRZTLICHEN DOKTORWÜRDE AN DER FRIEDRICH-WILHELMS-UNIVERSITÄT ZU BERLIN

VORGELEGT VON ZAHNARZT HANNSGEORG KRIEGER AUS NÜRNBERG * TAG DER PROMOTION: 28. JULI 1936

92

AUS DER KONSERVIERENDEN ABTEILUNG DES ZAHNÄRZTLICHEN INSTITUTES DER UNIVERSITÄT BERLIN
LEITER: PROFESSOR DR. WANNENMACHER

Über Gefäßkanalzeichnungen im Röntgenbilde der Kiefer bei Parodontose

INAUGURAL-DISSERTATION ZUR ERLANGUNG DER ZAHNÄRZTLICHEN DOKTORWÜRDE AN DER FRIEDRICH-WILHELMS-UNIVERSITÄT ZU BERLIN

VORGELEGT VON ZAHNARZT HANNSGEORG KRIEGER AUS NÜRNBERG * TAG DER PROMOTION: 28. JULI 1936

Druck: Willi Müller - Berlin SO 16 - Schmidstr. 5

Gedruckt mit Genehmigung der
Medizinischen Fakultät der Universität Berlin
Dekan: Prof. Dr. Magnus
Referent: Prof. Dr. Schweitzer
Korreferent: Prof. Dr. Schröder

Das Röntgenbild ist in verhältnismäßig kurzer Zeit zu einem der wichtigsten diagnostischen Hilfsmittel in der Zahnheilkunde geworden. Geradezu unschätzbare Dienste leistet es uns auf dem Teile unseres Arbeitsgebietes, das normalerweise dem Auge nicht sichtbar ist den Erkrankungen des Kieferknochens. Und hier ist wieder die, man kann sagen, seit Jahrzehnten so heiß umstrittene Parodontose, bei der wir in jedem einzelnen Falle das Röntgenbild zu Rate ziehen müssen, um die Form und den Grad des Knochenabbaues, die einzuschlagende Therapie sowie die Prognose feststellen zu können.

Bei der Betrachtung von Röntgenbildern parodontotischer Kiefer fiel uns nun eine eigenartige kanalähnliche Knochenzeichnung auf, die sich hauptsächlich an Unterkiefern im Bereich der Frontzähne zeigte. Auf Veranlassung von Herrn Professor Schweitzer stellte ich serienmäßige Untersuchungen über das Vorkommen sowie Überlegungen über die Bedeutung dieser Knochenzeichnungen an. Ich darf an dieser Stelle Herrn Professor Schweitzer für die Überlassung des interessanten Themas danken.

Bevor ich auf meine Untersuchungen näher eingehe, sind einige Vorbemerkungen notwendig. Es waren zunächst zwei grundlegende Fragen zu klären, wenn überhaupt irgend welche greifbaren Ergebnisse erzielt werden sollten. Einmal war es notwendig, eine möglichst große Anzahl von Fällen einwandfrei nachgewiesener Parodontose röntgenologisch zu untersuchen, um festzustellen, ob diese von uns beobachteten kanalartigen Zeichnungen nur zufällig und vereinzelt auftreten, oder ob sie bei der Knochenatrophie der Parodontose mehr oder weniger regelmäßig zu beobachten sind. Und zweitens mußte dann an Hand eines möglichst großen röntgenologischen Materials untersucht werden, ob auch bei anderen Knochenerkrankungen, die mit Atrophie einhergehen und noch besprochen werden sollen, diese von uns beobachteten Zeichnungen vorkommen.

Diese letzte Forderung war ohne Schwierigkeiten zu erfüllen, da mir durch Vermittlung von Herrn Professor Wannenmacher das Röntgenarchiv der konservierenden Abteilung der Berliner Universitätsklinik sowie die einzig-

artige Schädelsammlung von Herrn Professor Dieck für eine Durchsicht zur Verfügung gestellt wurde. Ich darf ihm an dieser Stelle für seine freundliche Unterstützung danken.

Dagegen war unsere erste Forderung — röntgenologische Untersuchungen von einwandfrei diagnostizierten Fällen von Parodontose — schon schwieriger zu erfüllen, da der Diagnose „Parodontose" trotz, oder besser gesagt, wegen der außerordentlich reichhaltigen Literatur mit ihren widersprechenden Anschauungen über diese Frage, erhebliche Schwierigkeiten gegenüberstehen. Es muß daher wohl zunächst einmal der Begriff Parodontose so dargestellt werden, wie er dieser Arbeit zugrunde gelegt wurde.

Der Begriff Parodontose geht bekanntlich auf Weski[1] zurück. Dieser faßte — ausgehend von der funktionellen Einheit des Paradentiums: Zahn, umgebendes Zahnfleisch, Periodontium und knöcherne Alveole — alle Erkrankungen unter diesen Begriff, die das physiologische Zusammenwirken der einzelnen Teile des Paradentiums stören, d. h. im weiteren Verlauf zur Lockerung der Zähne führen. Damit ist jedoch nach Weski nur eine Lokalisation des Begriffes Parodontose gegeben, jedoch kein Hinweis auf die Aetiologie. Dies hat nun in der Folge zu erheblichen Unklarheiten in dieser Frage geführt. Es mußte dazu führen, weil man dann ja z. B. auch einen Skorbut als Parodontose bezeichnen kann, da dessen klinische Erscheinung einer Gingivitis skorbutika und der Knochenatrophie mit Zahnlockerung sich ebenfalls am Paradentium abspielen.

Dieses krasse Beispiel wurde absichtlich angeführt, um die Verwirrungen, die der Weski'sche Parodontose-Begriff mit sich bringen muß, aufzuzeigen. Es ist jedoch nicht einmal so kraß, wie es zuerst scheinen könnte. Denn es sind sogar in der Literatur[2] Fälle bekannt, wo tatsächlich ein Skorbut als Parodontose diagnostiziert wurde und dementsprechend radikaloperiert worden ist!

Wenn auch heute noch keine Aetiologie der Parodontose bekannt oder besser gesagt, nachgewiesen ist, denn bekannt sind ja unzählide Aetiologien, so müssen wir zum mindesten erst einmal alle Erkrankungen, die sich im Gebiet des Paradentiums abspielen und deren Aetiologie uns genau bekannt ist, von dem Begriff der Parodontose scharf trennnen. Dies sind außer dem bereits erwähnten Skorbut

alle chemisch-toxischen Schädigungen (Pb, Hg, Bi) und die einfache Überlastung, auf die an anderer Stelle noch näher einzugehen ist. Wenn wir so vorgehen, werden wir finden, daß die Parodontose keine örtliche Erkrankung des Kiefers ist, sondern das Symptom einer allgemeinen Störung des Organismus, der verschiedene Ursachen endogener Art zugrunde liegen. Dazu treten dann noch mannigfache Ursachen exogener Natur, die dem Kranheitsbild die verschiedenen Formen geben. Diese Ansicht über die Entstehung der Parodontose setzt sich heute in der zahnärztlichen Wissenschaft mehr und mehr durch, mit bedingt durch die fortschreitende Erkenntnis, daß wir keine scharfe Grenze ziehen dürfen zwischen den Erkrankungen des Zahnapparates und denen des Gesamtorganismus, sondern daß hier mannigfache Wechselbeziehungen vorhanden sind, wie ja auch in der Allgemeinmedizin wieder der weise Ausspruch des Hippokrates neu „entdeckt" worden ist, daß die Organe des menschlichen Körpers nie einzeln erkranken, sondern immer der Gesamtorganismus von einer Krankheit betroffen ist, auch wenn die Symptome nur an einem bestimmten Organ erkennbar sind.

Es kann im Rahmen dieser Arbeit nicht meine Aufgabe sein, die Auffassungen der einzelnen Autoren über die endogenen Enstehungsursachen der Parodontose kritisch zu erörtern, jedoch will ich einige der wichtigsten Ergebnisse der letzten Jahre nach dieser Richtung hin kurz anführen. Im Vordergrund der Betrachtung stehen mehr und mehr die hormonalen Störungen, also Störungen der Drüsen mit innerer Sekretion. Boenheim[3] berichtet, daß er bei 16 von 21 Patienten mit Parodontose endokrine Störungen feststellen konnte. Keine Hormondrüse sei jedoch besonders hervorzuheben. Reinmöller[4] dagegen beobachtete bei Parodontosekranken nur Störungen von Thymus und Testis. Auch Loos[5] betont die endokrinen Störungen, außerdem besonders Gicht und Diabetes mellitus. Ferner sei die vor kurzem veröffentlichte Arbeit von Iskraut[6] erwähnt, der die aetiologische Bedeutung des Wachstumshormons des Hypophysenvorderlappens für die Entstehung der Parodontose schildert, welches bei dieser Krankheit durch eine allgemeine Blutazidose vermindert sein soll. Damit schafft Iskraut eine Verbindung zu der Gruppe von Forschern, die als endogenen Faktor für Parodontose die azidotische Stoffwechselrichtung annehmen. Auf diese Gruppe,

vertreten durch Held, Citron, Katase, Yamakami u. a., wird in dieser Arbeit noch später näher eingegangen werden.

Eine weitere, oft zitierte „Aetiologie" der Parodontose ist die Überlastung, oder vielmehr die falsche Belastung, wie Adloff[6] sie richtiger und treffender genannt wissen will, indem er sagt: „Eine Lockerung durch Überbelastung tritt erst dann ein, wenn die Zähne bereits gelockert sind oder der Halteapparat aus äußeren oder inneren Ursachen die normale Widerstandsfähigkeit jetzt nicht mehr besitzt, auch wenn dieser pathologische Zustand äußerlich noch nicht manifest geworden ist". Die falsche Belastung stellt nach unserer Meinung niemals die alleinige Ursache der Parodontose dar, sondern ist vielmehr nur ein beschleunigender Faktor bei einer bestehenden Grundkrankheit. Das Gleiche gilt von dem Gleithindernis Thielemann's[8]. Meistens wird es sich in diesen Fällen sogar nur um eine reine Druckatrophie handeln, so daß wir auf diese Art der Zahnlockerung den Begriff der Parodontose besser nicht anwenden sollten. Denn wir kennen die Vorbedingungen für das Zustandekommen einer Druckatrophie und können diese Fälle von Parodontose therapeutisch angehen, indem wir eben statt der falschen Belastung eine richtige schaffen. Dies dürfte uns bei den Fällen von „echter" Parodontose schwerlich gelingen. Bei dem einfachen Fall einer falschen Belastung liegt nach unserer Meinung ein normaler Kieferknochen vor, der nur auf Grund uns bekannter statisch ungünstiger Momente dem Abbau verfällt.

Zu dem Bilde der „echten" Parodontose dagegen gehört ein primär insuffizienter Kieferknochen, dessen Abbau nach uns bisher noch nicht bekannten Gesetzen und Bedingungen verläuft. Wir können also auch bei einer röntgonologisch nachweisbaren Knochenatrophie nur die Fälle als „echte" Parodontose bezeichnen, bei denen die Atrophie nicht durch solche statisch ungünstigen Momente allein erklärt werden kann, sondern wo noch andere, endogene Faktoren, also z. B. hormonale Störungen, mitgewirkt haben müssen. Es ist natürlich nicht leicht, hier scharfe Grenzen zu ziehen. Denn in vielen Fällen wird beides, die uns nach den Gesetzen der Statik bekannten Bedingungen der reinen Druckatrophie und die uns vorläufig noch nicht bekannten Bedingungen der echten Parodontose zusammentreffen, besonders da wir in der Praxis die Fälle mit dem

„statisch-funktionellen Gleichgewicht" (Schröder) nur so selten zu sehen bekommen. Nur eine genaue Untersuchung der örtlichen Verhältnisse, das Studieren der Artikulationverhältnisse am Gipsmodell (im Artikulator mit freischwebender Achse!) und eine lückenlose Anamnese wird uns hier mit einiger Sicherheit zum Ziele führen. *Nur wenn wir alle die Erkrankungen des Paradentiums ausgeschlossen haben, die zu einer Atrophie des Kieferknochens führen und deren Aetiologie uns genau bekannt ist, können wir mit ruhigem Gewissen die Diagnose „Parodontose" stellen.*

Nachdem wir so versucht haben, die Parodontose als eine ganz bestimmte Art von Erkrankung des Kieferknochens zu kennzeichnen, sollen nun die von uns beobachteten eigenartigen Knochenzeichnungen an Parodontose-Kiefern näher beschrieben werden. Im Anschluß daran soll versucht werden, für das Auftreten dieser Knochenkanalzeichnungen im Röntgenbilde gerade parodontotischer Kiefer eine Deutung zu geben.

Für unsere Untersuchung standen uns 70 Patienten mit nachgewiesener Parodontose zur Verfügung. In 9 Fällen konnte eine genaue Anamnese aufgenommen werden. Um die Arbeit nicht unnötig in die Länge zu ziehen, werden die Krankengeschichten im Auszug wiedergegeben.

Für das Verständnis der zu beschreibenden Röntgenbilder sei darauf hingewiesen, daß die Kontraste bei dem für eine Veröffentlichung notwendigen Kopierprozeß oft erheblich leiden, so daß aus diesem Grunde die z. T. sehr feinen Kanalzeichnungen, die im Negativ deutlich hervortreten, in der Kopie nicht oder nur unklar sichtbar werden. Aus diesem Grunde mußte bei zwei Fällen die Beschreibung der Röntgenbilder genügen und von einer Reproduktion Abstand genommen werden.

Fall 1: Herr K., Schriftsetzer, 36 Jahre alt.

Eltern früh gestorben. Erbkrankheiten sind in der Familie nicht bekannt. Der Patient hat 4 Geschwister, alle bis auf einen Bruder haben gesunde Zähne. Als Kind hatte der Patient: Masern, Scharlach, Ohrspeicheldrüsenentzündung, zweimal Diphtherie. 1917 meldete sich der Patient als Kriegsfreiwilliger. Er erkrankte während der Ausbildungszeit an einem Magen- und Darmkatarrh, an dessen Folgen er noch heute leidet. Der Patient kam an die Balkanfront und erkrankte dort an Krätze und Ruhr. Beim Marsch durch Anatolien und Kurdistan bekam er zum ersten Male Malaria, die sich durch Chiningaben bes-

serte. Bis Kriegsende hatte der Patient noch mehrere Anfälle von Malaria, in den ersten Jahren nach dem Kriege noch zwei, dann keine mehr. Im Jahre 1929 schwere Grippe, 1931 Kopfgrippe mit Stirnhöhlenvereiterung, 1933 eine langwierige Mittelohrentzündung, in deren Verlauf ihm das linke Trommelfell durchstoßen wurde. Anschließend Bindehautentzündung. In letzter Zeit klagt der Patient über Verdauungsstörungen. 1930 hatte er eine Zahnfistel, von der mehrere Abszesse ausgingen, die sich selbst entleerten. Der befallene Zahn kann nicht angegeben werden. Seit etwa 3 Jahren werden die Zähne, besonders im Oberkiefer, immer lockerer und länger. Nächtliches Knirschen konnte nicht festgestellt werden.

Zahnschema: $\frac{76543 \mid 123\ 5\ 7}{7654321 \mid 1234567}$

5+, 4+, sind überkront, besondere Kariesneigung ist nicht vorhanden. Die Tiefe der Zahnfleischtaschen ist überall größer, als es der Norm entsprechen würde.

Das Röntgenbild (Nr. 1) zeigt eine deutliche Atrophie des Alveolarknochens. Im Frontzahnbereich des Unterkiefers finden wir in den Interdentalsepten des Knochens kanalartige Verschattungen (im Positiv: Aufhellungen), besonders deutlich zwischen —1 und —2. Hier ist der Kanal bis etwa 1 mm unterhalb der Wurzelspitzen zu verfolgen, wo er sich in der dichteren Struktur des voluminösen Kieferkörpers verliert.

Bei den 3 nächsten Fällen sei auf die offensichtliche Verbindung zwischen innersekretorischen Störungen und Parodontose-Erscheinungen in der Mundhöhle hingewiesen, auf die im Rahmen dieser Arbeit nicht näher eingegangen werden kann.

Fall 2: Fräulein Sch., 32 Jahre alt.

Die Eltern sind immer gesund gewesen. Keine Geschwister. Die Patientin gibt an, keine besondere Krankheiten durchgemacht zu haben. Sie macht einen sehr kindlichen Eindruck und hat die Psyche eines kleinen Mädchens. Vor Jahren stellte ein Arzt eine infantile Hypoplasie der Geschlechtsorgane fest, welche denen eines 10-12jährigen Mädchens gleichen. Sie wurde lange mit Hormonpräparaten behandelt, bisher ohne nennenswerten Erfolg. Seit etwa 10 Jahren lockern sich die Zähne in steigendem Maße im Ober- und Unterkiefer. Das Gebiß ist lückenlos; das Röntgenbild (Nr. 2) zeigt uns eine starke Atrophie des Kieferknochens. Wieder sehen wir im Unterkiefer im Frontzahngebiet die beschriebenen kanalartigen Aufhellungen, besonders deutlich in den Interdentalsepten zwischen den beiden mittleren und seitlichen Schneidezähnen. Hier sind die Kanäle bis etw 6 mm unterhalb der Wurzelspitzen zu verfolgen.

Fall 3: Frau L., 28 Jahre alt.

Die Familienanamnese ergibt nichts Bemerkenswertes. Die Patientin selbst macht einen unruhigen, nervösen Eindruck; sie hat keine ernsteren Erkrankungen durchgemacht. Seit einigen Jahren leidet sie an Verdauungsstörungen. Es wurde bei ihr eine rechtsseitige Vergrößerung der glandula thyreoidea festgestellt. Bei der Untersuchung der Mundhöhle ergibt sich

eine Lockerung fast sämtlicher Zähne. Die Zahnfleischtaschen sind vertieft, die marginale Gingiva ist leicht entzündet. „Wanderung" der Zähne.

Zahnschema: $\frac{7654321 \mid 1234567}{7\ 54321 \mid 12345678}$

Es ist dies einer der seltenen Fälle, wo wir die Kanäle auch im Oberkiefer fanden. Zunächst das Röntgenbild (Nr 3a) von 3 - bis -3: Deutliche Atrophie des Knochens. Die beiden Eckzähne und der rechte seitliche Schneidezahn sind verzerrt, wahrscheinlich durch Verbiegen des Films. Beiderseits zwischen mittlerem und seitlichem Schneidezahn finden wir ebenso wie zwischen den beiden mittleren Schneidezähnen in der Mitte des Interdentalseptums je einen Kanal parallel zu den Zähnen verlaufend.

Auf Bild 3b dagegen sehen wir im Oberkiefer die Gegend von 2+ bis 6+. Auch hier deutliche Knochenatrophie. Im Septum zwischen 2+ und 3— ein Knochenkanal, der sich bis über die Wurzelspitzen leicht verfolgen läßt.

Fall 4: Frau E., 46 Jahre alt.

Die Mutter starb an den Folgen eines Anfalls von Epilepsie im Alter von 33 Jahren. Der Vater starb mit 63 Jahren an Leberkrebs. Eine Schwester ist im Alter von 2 Jahren tödlich verunglückt, sonst keine Geschwister vorhanden. Die Patientin hatte als Kind Masern und zweimal Lungenentzündung. 1916 Augenoperation, 1919 Hämorrhoidenoperation. Seit etwa 3—4 Jahren klagt die Patientin darüber, daß erstens ihre Fingernägel brüchig und rissig werden, zweitens, daß nacheinander einzelne Gelenke, z. B. Finger-, Ellbogengelenke u. a. m. zeitweise steif blieben und nicht mehr selbständig bewegt werden konnten. Ein Internist in G. erklärte letzteres für „rheumatische Gelenkerscheinungen" und verschrieb ihr eine Diät (salzlose Kost). Ein Spezialarzt in B. stellte nach einer genauen internen Untersuchung (auch Blutuntersuchung) ein „Drüsenleiden" fest, und zwar eine „Störung der inneren Sekretion" neben einem „labilen Gefäßsystem". Die Patientin wird seit zwei Jahren mit Hormonpräparaten behandelt, außerdem mit „Bienengift" und „Ameisensäure". In den letzten Monaten trat auch angeblich eine Besserung des Leidens ein. Die Patientin hatte immer gesunde Zähne mit nur wenigen Füllungen. Vor 3 Jahren war bis auf einen fehlenden, unteren Molaren ein lückenloses Gebiß vorhanden, seit dieser Zeit lockern sich die Zähne rapid und so stark, daß ein erheblicher Teil, besonders im Oberkiefer, entfernt werden mußte.

Zahnschema: $\frac{3 \mid 3\ 56}{54321 \mid 1234\ 67}$

Die unteren Frontzähne sind gelockert. Bei Betrachtung des Röntgenbildes von 3— bis —3, welches sich leider aus den oben genannten Gründen nicht für eine Reproduktion eignet, sehen wir zwischen den Wurzeln von —1 und —2 im Knochen einen Kanal verlaufen, der etwas schräg nach unten zieht und bis etwa 5 mm unterhalb der Wurzelspitze von - 1 zu verfolgen ist. Ein entsprechender Kanal verläuft in derselben Weise auf der rechten Seite zwischen 1— und 2—.

Fall 5: Herr N., 28 Jahre alt.

Der Vater litt an Gicht, er verlor frühzeitig die Zähne. Die Mutter lebt noch und ist gesund. Der Patient macht einen kräftigen, gesunden Eindruck. Er ist seit längerer Zeit magenleidend und klagt über Verdauungsstörungen und chronische Obstipation. In der Mundhöhle: Lockerung fast sämtlicher Zähne im Ober- und Unterkiefer. Das Gebiß ist lückenlos, 6+ ist überkront. Viel Zahnstein. Der Röntgenstatus ergibt überall starke Knochenatrophie und eine deutliche kanalartige Aufhellung im Interdentalseptum zwischen 1— und 2— (Bild Nr. 4).

Fall 6: Frau T., 49 Jahre alt.

Die Patientin leidet seit Jahren an Asthma und Rheumatismus.

Zahnschema: $\frac{765\ 321 \mid 123\ 567}{54321 \mid 12345}$

Wegen Verdachts auf Fokalinfektion mußte vor kurzem 4+, +4, 6 entfernt werden. Einige Zähne sind leicht gelockert. Tiefe Zahnfleischtaschen bei 7+, 6+, 5+, 2+, 1+, +1, +2, +5, +6, +7. Der angefertigte Röntgenstatus zeigt überall Knochenatrophie. Im Bild Nr. 5 sind zwischen 2— und —3 deutliche Kanäle im Knochen sichtbar, die sich etwa 5 mm unterhalb der Wurzelspitzen in der dichteren Struktur des Unterkieferkörpers verlieren.

Fall 7: Frau F., 48 Jahre alt.

Vater an Darmkrebs gestorben, Mutter litt an Asthma. Sie hatte schlechte Zähne, verlor diese frühzeitig. Die Patientin selbst gibt an, stets vollständig gesund gewesen zu sein bis auf einige Asthmaanfälle in den letzten Jahren. Vor etwa 8 Jahren hatte sie noch ein lückenloses Gebiß, seitdem lockern sich die Zähne in zunehmendem Maße.

Zahnschema: $\frac{321 \mid 5}{7\ 54321 \mid 123}$

Die unteren Zähne sind gelockert. Die Röntgenaufnahme der unteren Frontzähne zeigt starke Knochenatrophie. Die mittleren Schneidezähne sind wurzelgefüllt und tragen Füllungen. Die seitlichen Schneidezähne und die Eckzähne dienen als Brückenpfeiler. In den Interdentalsepten mesial und distal von 1— deutliche Knochenkanäle. Auch dieses Bild eignet sich leider nicht für eine Reproduktion, da die beiden Kanäle zwar deutlich, aber sehr fein erscheinen.

Fall: 8: Frau M., 41 Jahre alt.

Familienanamnese konnte nicht erhoben werden. Die Patientin war als Kind sehr anfällig und oft krank. Später war sie nicht mehr ernstlich erkrankt, seit einigen Monaten ist sie magenleidend. Die Mundhöhle ist schlecht gepflegt. Viele Zähne sind stark kariös und pulpentot. Tiefe eitrige Taschen bei 1+ und +1. Mehrere Zähne im Ober- und Unterkiefer sind stark gelockert, „Wanderung" der Zähne. Der Röntgenstatus zeigt überall Knochenatrophie. Zwei Bilder sind besonders bemerkenswert. Auf dem ersten (6a) sehen wir das Frontzahngebiet des Unterkiefers. Es besteht

ein zusammenhängender Herd zwischen 2— und —2, die Frontzähne sind stark zerstört. In den vier Interdentalsepten zwischen 3— und —2 verlaufen deutlich Knochenkanäle zum sichtbaren Mandibularkanal hin. Etwa 5 mm unterhalb der Wurzelspitzen scheinen sie zu anastomisieren und münden deltaartig in den canalis mandibularis. Aber auch auf dem zweiten Röntgenbild (6b), das uns die Gegend von 3— bis 6— zeigt, sehen wir zwischen 4— und 6 zwei Kanäle von den Interdentalsepten her deutlich in den Mandibularkanal einmünden.

Fall 9: Frau L., 38 Jahre alt.

Eltern leben noch, der Vater hat frühzeitig die Zähne verloren. Da die Patientin seit langem unter Menstruationsbeschwerden litt, machte sie vor drei Jahren eine Eierstockoperation durch. Seit etwa 15 Jahren bemerkt sie ein stetes Längerwerden ihrer Zähne. Sie wurde oft ohne Erfolg behandelt, u. a. wurde bereits zweimal ein Röntgenstatus aufgenommen und mehrere Taschen ausgeräumt. Bei Untersuchung der Mundhöhle finden wir starken Zahnfleischschwund, jedoch sind nur wenige Zähne gelockert.

Zahnschema: $\frac{7654321\,|\,1234567}{87\;\;54321\,|\,12345\;\;78}$

Der aufgenommene Röntgenstatus zeigt überall mittlere Knochenatrophie. Auf dem Röntgenbild Nr. 7 tritt im Alveolarknochen zwischen 1— und —1 und zwischen —1 und —2 je ein deutlicher gradliniger Kanal hervor.

Nachdem wir so an Hand von 9 Fällen die genaue Anamnese, den klinischen und röntgenologischen Befund beschrieben haben, soll bei den folgenden 7 Fällen nur über den röntgenologischen Befund berichtet werden.

Bild Nr. 8: Wir sehen auf dem Röntgenbild die Gegend von 3— bis 3. Die Frontzähne sind mit Stiftkronen geschient, die Wurzeln gefüllt. Starke Aufhellung des Knochens in der Wurzelgegend der Schneidezähne. Zwei breite Kanäle lassen sich zwischen 2 , 1— und zwischen —1, —2 bis weit in den Knochen hinein (etwa 12 mm unterhalb der Wurzelspitzen) verfolgen. Ein dritter, ebenfalls breiter Kanal zwischen —2 und —3 nähert sich tief im Knochen dem Kanal zwischen —1 und —2.

Bild Nr. 9: Röntgenbild von 3— bis —3. Starke Knochenatrophie. Die vier Kanäle in den Septen zwischen den Schneidezähnen sind deutlich zu sehen.

Bild Nr. 10: Das Röntgenbild gibt die unteren Frontzähne wieder. Zwei außerordentlich breite Kanäle, beiderseits zwischen mittlerem und seitlichem Schneidezahn, lassen sich in der hellen Struktur des Alveolarfortsatzes gut in den Knochen hinein verfolgen.

Bild Nr. 11: Der Kieferknochen im Gebiet der unteren Frontzähne hat eine schollenartige Struktur. Zwischen 1— und 2— eine kanalartige Aufhellung im knöchernen Interdentalseptum.

Bild Nr. 12: Röntgenbild von 2– bis 3 mit deutlicher Knochenatrophie. 1 fehlt, Brückenkonstruktion von 1 bis —2. Im Alveolarknochen zwischen 1— und – 2 eine kanalähnliche Aufhellung, die man leicht für den Rest der leeren Alveole von – 1 halten könnte. Da sie sich aber bis über die Wurzelspitzen hinaus weit in den Knochen hinein zieht, muß sie als eine der von uns beobachteten Knochenkanalzeichnungen angesprochen werden.

Bild Nr. 13: Auch hier wieder deutliche Knochenatrophie. 2 – und 1— fehlen. Der Kanal zwischen – 1 und – 2 ist bis weit in den Knochen hinein zu verfolgen, ebenso ein Kanal zwischen —2 und —3.

Bild Nr. 14: Es ist dies einer der Fälle, bei denen wir die Knochenkanäle nicht nur im Frontzahngebiet, sondern auch im Molarengebiet des Unterkiefers gefunden haben. Das Bild zeigt uns die Gegend von 4— bis 8— und zwischen 6— und 7— in der Mitte des Interdentalseptums eine gradlinige Knochenkanalzeichnung.

Damit haben wir in 16 Fällen das Auftreten der Kanalzeichnungen bei Parodontose beschrieben. In den Bildern Nr 15 bis 26 seien nun noch 12 charakteristische Fälle gezeigt, von denen einige Besonderheiten aufweisen.

So ist ein Fall interessant, der ebenso wie der oben beschriebene Fall 8 (Bilder Nr. 6a und 6b) die Verbindung des Knochenkanals mit dem canalis mandibularis zeigt. Wir sehen auf dem Röntgenbild Nr. 21 die Gegend von 8— bis 2—. Deutliche Knochenatrophie. Die Wurzel des Eckzahnes ist gefüllt, der seitliche Schneidezahn hat einen Herd an der Wurzelspitze. Zwischen Eckzahn und seitlichem Schneidezahn verläuft im knöchernen Septum ein Kanal, der sich bis zu seiner Einmündung in den Mandibularkanal leicht verfolgen läßt.

Ferner muß noch ein Fall hervorgehoben werden, der wie im Fall 3 das Auftreten eines Kanals im Oberkiefer zeigt. Auf dem Bild Nr. 22 sehen wir im Oberkiefer die Gegend von 5+ bis 2+. Wir finden zwischen +3 und +4 einen geraden Kanal, der sich etwa in Höhe der Wurzelspitzen im Knochen verliert. Betreffs Deutung dieser beiden Befunde siehe Seite 27.

Im Ganzen erhielten wir bei unseren Untersuchungen folgendes zahlenmäßige Ergebnis: Es wurde von 70 Patienten mit einer „echten" Parodontose der Röntgenstatus aufgenommen. Bei 63 Patienten fanden wir ein ähnliches Bild wie in den oben angeführten Fällen, so daß sich eine Wiedergabe und Beschreibung sämtlicher Bilder wohl erübrigt. In 7 Fällen war der Befund unklar bzw. negativ. Wir werden diese 7 Fälle an geeigneter Stelle näher beschreiben und zu deuten versuchen. Die 63 positiven Fälle wiesen sämtlich die Kanäle in der Unterkieferfront auf. In 2 Fällen (Bilder Nr. 6a, 6b und 21) wurde eine Verbindung mit dem Mandibular-

kanal nachgewiesen. In 5 Fällen wurden die Kanäle außer in der Unterkieferfront auch im Molarengebiet des Unterkiefers (z. B. Bild Nr. 14), in zwei Fällen (Bilder Nr. 3b und 22) im Oberkiefer festgestellt.

Außer diesen 70 Patienten haben wir nun noch 35 Schädel röntgenologisch untersucht, die von Herrn Professor Dieck innerhalb der letzten 40 Jahre gesammelt wurden unter der Diagnose: Paradentose bzw. Alveolarpyorrhoe. Hier konnten wir 24 Fälle herausfinden, in denen die Kanäle deutlich hervortraten. Als Beispiel seien in den Bildern Nr. 27 bis 30 vier plastische Fälle wiedergegeben. Hinsichtlich der restlichen 11 negativen Fälle muß daran gedacht werden, daß eine so scharfe Abgrenzung der Begriffe Paradentose bzw. Alveolarpyorrhoe gegenüber morphologisch ähnlichen Krankheitsbildern, wie wir sie jetzt kennen, bis vor relativ kurzer Zeit noch nicht festgestellt war.

Es folgt nun noch einmal eine kurze Zusammenstellung dessen, was die Sichtung des gesamten vorliegenden klinischen und röntgenologischen Materials ergab:

Wir fanden bei einer großen Anzahl von Paradentosefällen im Röntgenstatus kanalähnliche Aufhellungen des Knochens, meist nur in der Unterkieferfront, seltener im Molarengebiet, ganz selten im Oberkiefer. Die Aufhellungen verlaufen etwa in der Mitte der Interdentalsepten parallel zu den Zähnen, und zwar stets nur eine Aufhellung in je einem Septum. Die Breite der Knochenkanal-Zeichnungen ist auf den einzelnen Bildern verschieden, doch konnten wir auf einem Bild immer nur solche von ungefähr der gleichen Breite (etwa $^1/_{10}$ bis 1,5 mm) finden, während die Länge schon auf den einzelnen Bildern untereinander etwa zwischen 4 und 15 mm schwankte. Die Anzahl der Kanalzeichnungen ist je nach der Struktur des Knochens ebenfalls verschieden, z. T. konnten wir in jedem der 5 Interdentalsepten zwischen den beiden unteren Eckzähnen eine solche Zeichnung feststellen, in manchen Fällen nur in einem einzigen. Diese wechselnden Bilder finden ihre Begründung wohl darin, daß man in den röntgenologisch dichten Teilen des Kieferknochens die Kanalzeichnungen nicht findet, sondern nur bei einer lockeren, hellen Struktur. In diesen letzteren Fällen sind sie dann weit in den Kieferkörper hinein zu verfolgen, unter Umständen sogar bis zu einer Einmündung in die frontale Fortsetzung des canalis

mandibularis, wie einige unserer oben angeführten Fälle zeigen. Besondere Krümmungen waren nicht vorhanden, höchstens eine leichte Bogenform.

Es muß an dieser Stelle noch auf folgendes hingewiesen werden: In einigen Fällen fanden wir in den Interdentalsepten ebenfalls Aufhellungen, die nichts mit den von uns beobachteten Kanalzeichnungen

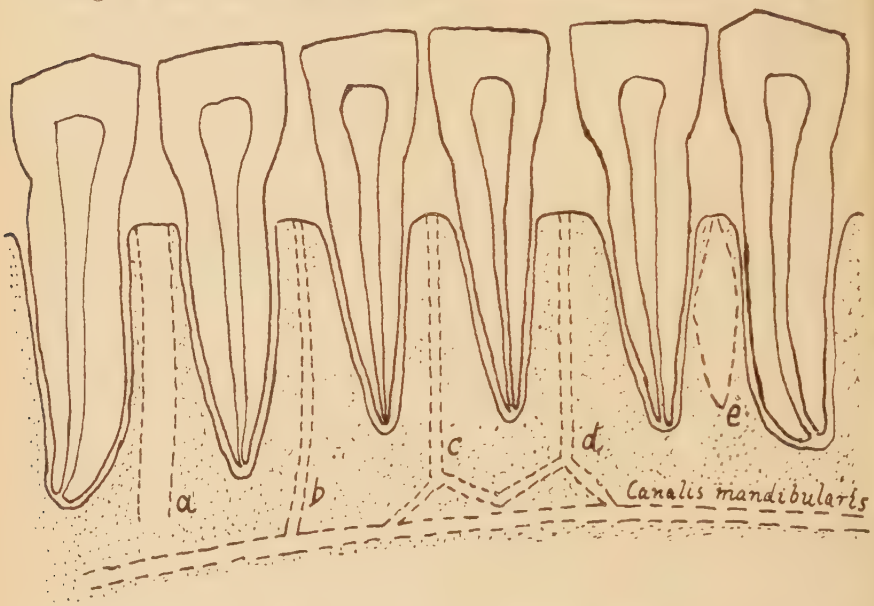

I. Verschiedene Formen von Kanalzeichnungen.

zu tun haben, jedoch leicht zu Irrtümern Anlaß geben könnten. Diese Aufhellungen haben keine kanalähnliche, sondern eine unregelmäßige, oft spindelförmige Gestalt und füllen das ganze Interdentalseptum in der Breite aus, während sie sich in der Länge höchstens bis zu den Wurzelspitzen erstrecken. Es handelt sich hier um sogenannte *„Transparenz-Rarefikationen“*, die durch den Kontrast zwischen der Lamina dura der Alveole und der Spongiosa des Septums entstehen und auf die auch P a r m a in seiner „Zahnärztlichen Röntgendiagnostik“ hinweist. Als Beispiel mögen die Röntgenbilder Nr. 31 a und 31 b dienen. Näheres siehe Seite 18.

Obenstehende Zeichnung gibt die verschiedenen Formen der von uns festgestellten Aufhellungen noch einmal schematisch wieder.

a) Breite Knochenkanalzeichnung (s. Röntgenbild Nr. 10), b) Schmale, kanalähnliche Aufhellung, die in den frontalen Rest des canalis mandibularis einmündet (s. Bild Nr. 21). c) und d) 2 schmale Kanalzeichnungen, die kurz vor Einmündung in den Mandibularkanal miteinander zu anastomosieren scheinen (Bild Nr. 6 a). e) „Transparenz-Rarefikation". Keine kanalähnliche Form (Bild Nr. 31 a).

Im Vorstehenden haben wir so zunächst eine genaue Beschreibung der von uns beobachteten eigenartigen Knochenkanalzeichnungen bei Parodontose gegeben. Es soll nun versucht werden, deren Zustandekommen zu deuten. Bei dem außerordentlich regelmäßigen Auftreten dieser Knochenzeichnung bei den beschriebenen Parodontosefällen ist die Annahme wohl von vornherein auszuschließen, daß es sich hier um Kunstprodukte irgendeiner Art handeln könnte. Beim Vergleich mit den Pulpenkanälen der benachbarten Zähne werden wir nicht fehlgehen, wenn wir auch bei den beschriebenen Knochenzeichnungen annehmen, daß es sich um Kanäle innerhalb des Knochens handelt. Es ist dann zu überlegen, welcher Bedeutung diese Kanäle sind, und warum wir sie fast nur an parodontotischen Kiefern finden.

Wenn wir die Röntgenbilder einmal ganz unbefangen betrachten, liegt der Schluß nahe, diese eigenartigen Kanäle mit der Gefäßversorgung des Kieferknochens in Zusammenhang zu bringen. Das ist jedoch nur möglich, wenn auch tatsächlich in diesem Gebiet Blutgefäße liegen, die eine solche eigenartige Zeichnung hervorrufen können. Wie verlaufen nun nach den neueren Untersuchungen die Gefäße des Kieferknochens? In ihrer grundlegenden Arbeit über die Nerven der Kiefer und Zähne bringen Dieck und Fujita[9] sozusagen als Nebenbefund einige diesbezügliche Feststellungen. „Die Anlagerung der Blutgefäße (an die Nervenästchen) ist in der Regel eine sehr innige, und die zuverlässige Isolierung auch unter Zuhilfenahme der Lupe nicht immer gesichert, weil es leicht vorkommen kann, daß bei undeutlichem Farbunterschiede ein Blutgefäß anstatt des Nervenästchens weiter verfolgt wird." Als Mittel, um Fehler dieser Art nach Möglichkeit zu vermeiden, wählten Dieck und Fujita die „Mennige-Injektion der Blutgefäße vor der Fixierung des Präparates." „Durch sie wird nicht nur die Rotfärbung prägnanter, sondern auch das Lumen der Gefäße größer und ihre Konsistenz

härter. Die Beobachtung dieser Vorsichtsmaßregeln ist verständlicherweise besonders wichtig, wo es sich um die Präparierung der feinen und feinsten Nervenästchen innerhalb des Knochens handelt, zumal in seinem inter- und perialveolären Bereiche. Hier nämlich treten zwei Bezirke der Endarterienausbreitung zusammen, und zwar aus den Alveolararterien innerhalb des Knochens mit denjenigen, welche aus dem Zahnfleische stammen und von außen in den Knochen eindringen. Diese Arterien haben ein immerhin recht bemerkenswertes Kaliber . . ." „Wie dick demgegenüber solche Interalveolararterien sein können, zeigen die . . . Röntgenbilder." Die Röntgenaufnahmen Dieck's und Fujita's von den inter- und perialveolären Arterien an einem mit Mennige injizierten Unterkiefer zeigen uns nun tatsächlich, daß größere Gefäßäste, vom Mandibularkanal her kommend, etwa in der Mitte der einzelnen Interdentalsepten parallel zu den Zahnwurzeln zum Zahnfleisch hin verlaufen, was unseren Knochenzeichnungen bei Parodontose genau entsprechen würde. Noch präzisere Ergebnisse über die Gefäßversorgung des Kiefers und der Zähne vermitteln uns die folgenden Untersuchungen.

Der Japaner Hayashi[10] injizierte eine Berlinerblau-Lösung in die arteria carotis externa und untersuchte an Hand von lückenlosen Serienschnitten den Verlauf der Gefäße, die im Unterkiefer von der arteria alveolaris inferior, im Oberkiefer von der arteria alveolaris superior abgehen.

Im Unterkiefer verläuft die arteria alveolaris inferior im canalis mandibularis. Sie zerfällt in der Nähe des foramen mentale in zwei Äste, von denen einer durch das foramen mentale als arteria mentalis nach außen zieht, während der andere Ast das Endstück des canalis mandibularis bis zu den Schneidezähnen als arteria incisiva durchzieht. Sie gibt zu jeder Alveole einen Zweig ab, den Hayashi als arteria dentalis bezeichnet, und der im weiteren Verlauf durch das foramen apicale des Zahnes in die Pulpa eindringt. Von diesem Gefäß geht ungefähr in der Höhe des unteren Drittels des Unterkiefers, also bald nach dem Austritt aus dem canalis mandibularis, ein Seitenzweig ab und dringt in das Interdentalseptum ein, wobei er nach dessen Mitte verläuft. Hayashi bezeichnet ihn als arteria interalveolaris (siehe

1



2



3a

3b



4



5

6a



6b



7



8



9

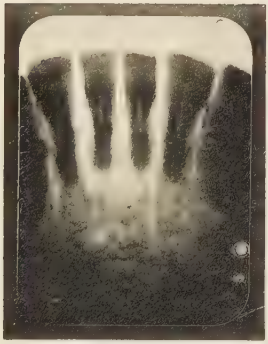

10

11



12

13

14



15



16



17



18

19

20

21

22

23



24

25

26

27



28

29

30



31a

31b



32

33



34

untenstehende Zeichnung). Diese „arteria interalveolaris zieht in der Mitte und gradlinig durch die Zahnscheidewand, erreicht den Alveolarrand, dringt durch die Lücken des Alveolarrandes an die Oberfläche und verzweigt sich im Zahnfleisch."

Entsprechend ist die Lage im Oberkiefer. Auch hier sehen wir die arteria dentalis, von der arteria alveolaris superior kommend, zur Alveole hinziehen und vorher die arteria interalveolaris abgeben, die

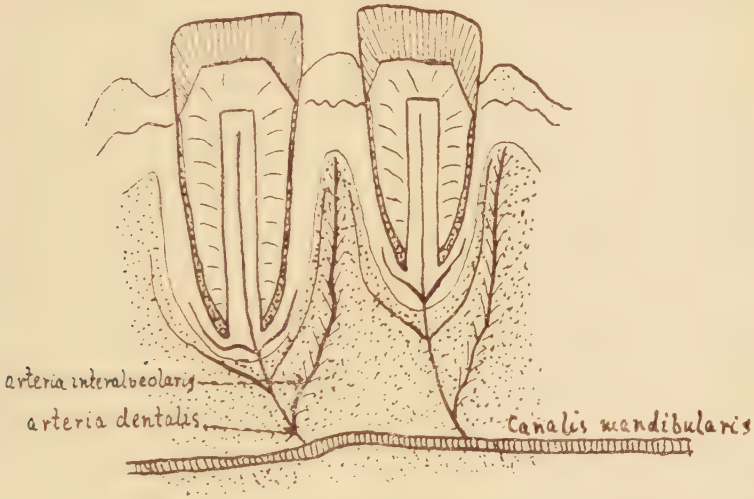

II. Die Blutgefäße im Unterkiefer (nach Hayashi).

wieder in der Mitte des Interdentalseptums parallel zum Zahn verläuft. Nach Hayashi ist die Blutversorgung in beiden Kiefern im Frontzahngebiet stärker als im Bereich der Prämolaren und Molaren.

Wir dürfen somit auch nach Hayashi annehmen, daß die Endgefäße des Knochens, also die feineren Verästelungen der arteria alveolaris, in der Mitte der knöchernen Interdentalsepten verlaufen. Damit ist dann wohl der Schluß zulässig, daß es sich auch bei den von uns beobachteten Kanälen um eben diese Gefäße handeln wird. Diese Annahme wird bestätigt durch die bereits oben beschriebenen Befunde auf den Röntgenbildern Nr. 6a, 6b und 21, wo eine Verbindung dieser Knochenkanäle mit dem canalis mandibularis nachgewiesen werden konnte. Diese Bilder entsprechen bis auf die kleinsten Einzelheiten so genau den oben erwähnten, von Dieck und Fujita veröffentlichten Röntgenbildern einer mit Mennige injizierten arteria

alveolaris inferior und ihren Seitenästen, daß kein Zweifel mehr möglich ist.

Eine Bestätigung unserer Ansicht finden wir auch bei Parma[11]. In seinem Werk bringt Parma Röntgenbilder vom Frontzahngebiet des Unterkiefers mit den in unserer Arbeit zu deutenden Kanälen, allerdings nicht mit Bezug auf Parodontose, obwohl die betreffenden Aufnahmen sämtlich eine mehr oder weniger große Knochenatrophie aufweisen und obwohl die an anderer Stelle von ihm unter dem Thema „Parodontose" veröffentlichten Röntgenaufnahmen der Unterkieferfront ebenfalls alle deutliche Kanäle zeigen Der Text zu jenen Bildern lautet bei Parma: „In der Frontalgegend des Unterkiefers, weniger in der Prämolarengegend, finden sich auf guten Aufnahmen in den interdentalen Septen leere, im ganzen gradlinige Bänder, welche verschieden tief in das Korpus hineinreichen (Fig. 224 und 249). Diese Bänder entsprechen den Kanälchen der interdentalen Äste der arteria alveolaris inferior, wie auch aus dem Versuch Fig. 242 und der Skelettaufnahme (Fig. 250) zu sehen ist." Der erwähnte Versuch bestand darin, eine für Röntgenstrahlen undurchlässige Flüssigkeit in die arteria alveolaris inferior zu injizieren. Wir sehen auch in diesem Fall, wie schon bei Dieck und Fujita, die Endäste der arteria alveolaris inferior als arteriae interalveolares in der Mitte der Interdentalsepten verlaufen.

Parma bringt außerdem in seinen Figg. 214 und 219 Längsschnitte durch den Unterkieferkörper. Auch dort sehen wir in den Interdentalsepten die Kanäle der arteriae interalveolares vom Mandibularkanal zum Zahnfleischrand hin verlaufen.

Ferner weist Parma noch auf die von uns auf Seite 14 erwähnte Möglichkeit einer Verwechslung der Gefäßzeichnungen mit den „Transparenz-Rarefikationen" hin und schreibt hierzu: „Bei schmalen Interdentalsepten, besonders in der Prämolarengegend, findet man ebenfalls ähnliche Gebilde, und es läßt sich nicht immer mit Sicherheit bestimmen, ob es sich um Blutgefäßkanälchen oder um den Kontrast zwischen Lamina dura der Alveole und der dünnen Spongiosa des Septums handelt". Auch wir konnten in einem unserer 7 Fälle, die wir als „negativ" bezeichneten, keine klare Entscheidung in dieser Hinsicht treffen (Bild Nr. 31 a Unterkiefer, Nr. 31 b Oberkiefer), doch neigen wir mehr zu der Ansicht, daß es sich um Transparenz-Zonen handelt. Die Aufhellungen füllen in diesem Fall das ganze Interdentalseptum aus, gehen nicht über die Wurzelspitze hinaus und haben auch keine ausgesprochen kanalähnliche Form wie auf unseren anderen Bildern.

Die arteriae interalveolares sind übrigens für Zähne und Kiefer keineswegs von untergeordneter Bedeutung. Außer der Ernährung des Kieferknochens haben sie nämlich während der Entwicklung der Zahnkeime die Aufgabe, deren wichtigste Teile, nämlich das Zahnsäckchen und die Schmelzpulpa, zu versorgen (nach Euler[12]), in den späteren Lebensabschnitten ernähren sie dann den größten Teil des Periodontiums (nach Hayashi).

Haben wir nun die Identität der von uns beobachteten Knochenkanäle mit den Gefäßkanälen des Alveolarknochens festgestellt, so ergibt sich damit zugleich eine neue Frage. Warum treten diese Gefäßkanäle nicht auch beim normalen Knochen in Erscheinung und welche doch sicher pathologischen Vorgänge machen sie uns in den beschriebenen Fällen im Röntgenbild sichtbar? Denn daß es sich hier um pathologische Vorgänge handeln muß, und zwar um eine bestimmte Folgeerscheinung der Parodontose, geht aus unseren weiteren Untersuchungen deutlich hervor: aus etwa 3000 verschiedenen Röntgenaufnahmen mit normaler Knochenstruktur konnten wir nicht einen einzigen Fall mit solchen Gefäßkanälen feststellen. Auch in dem Röntgenatlas von Dieck[13] konnten wir keinen derartigen Fall bei normaler Knochenstruktur finden, allerdings auch nicht unter seinen Parodontose-Bildern (betreffs Deutung dieses letzteren Befundes s. S. 20).

Ferner standen uns 8 Fälle zur Verfügung, wo es sich nach unserer Ansicht um eine reine Überbelastung handelte. Der Röntgenstatus zeigte überall normale Knochenstruktur, nur in der Unterkieferfront Knochenatrophie. Auch in diesen 8 Fällen fanden wir keinerlei Gefäßzeichnungen. Beispiele: Bild Nr. 32, Frl. K., 29 Jahre alt.

Aus unseren Untersuchungen geht zunächst, allgemein-pathologisch gesehen, hervor, daß die beobachteten Gefäßkanäle immer im Zusammenhang mit einer Atrophie und einer wabigen, aufgelockerten Struktur des Knochens auftreten, wie sie allerdings typisch für die Parodontose ist. Andererseits lassen aber Röntgenaufnahmen von Parodontosefällen, die klinisch einen außerordentlich raschen und bösartigen Verlauf nehmen, diese Knochenzeichnungen vermissen, z. B. bei unserer Aufnahme Nr. 33 (Frau F., 41 Jahre alt), wo von der klinisch feststellbaren Zahnlockerung bis zum heutigen Bild vier Monate vergingen. Diese etwas überraschende Tatsache erklären wir

uns so, daß bei der rasch verlaufenden Atrophie der Knochen zu schnell abgebaut wird, als daß sich die Kanäle zeigen könnten, daß also die Knochenresorption das Sichtbarwerden der Kanäle gleichsam überflügelt oder ihr wenigstens die Waage hält. Diese unsere Beobachtung deckt sich auch mit den Aufnahmen, die Dieck in seinem Werk veröffentlicht hat. Alle seine Aufnahmen in dem Abschnitt „Paradentose" zeigen einen derartig starken Knochenabbau, daß die Zähne nur noch wenige Millimeter im Knochen stehen oder sogar nur noch durch Schienung gehalten werden, wie es z. B. seine Aufnahme Nr. 182 zeigt. Wir können wohl annehmen, daß es sich auch hier, entsprechend unseren Beobachtungen, um besonders bösartige Fälle von Parodontose gehandelt haben muß, die Dieck sicher absichtlich zur besseren Demonstrierung veröffentlicht hat. Andere Bilder in dem Dieck'schen Atlas, die nicht unter dem Paradentose-Abschnitt veröffentlicht wurden, sondern an denen der Verfasser andere Besonderheiten aufzeigen wollte, weisen hingegen sehr schöne Kanäle auf, z. B. Bild Nr. 210, 144 u. a. Überall ist jedoch eine deutliche Knochenatrophie festzustellen, so daß es sich hier ebenfalls um Parodontose-Kiefer handeln dürfte.

Zur Deutung des Sichtbarwerdens dieser Kanäle im Röntgenbild müssen wir wissen, daß die Röntgenaufnahmen uns bekanntlich nicht eine genaue photographische Wiedergabe des Gewebes zeigen, sondern nur etwas aussagen über die relativen Dichtigkeitsunterschiede der einzelnen, von den Röntgenstrahlen getroffenen Substanzen. Es handelt sich also, um mit Dieck[13] zu sprechen, um ein „Durchsichtigkeitsbild", dessen Zustandekommen auf den unterschiedlichen Graden der Durchlässigkeit der einzelnen Hartsubstanzen den Röntgenstrahlen gegenüber beruht. „Eine Zeichnung im Röntgenbilde ist dann zu erwarten, wenn der durchstrahlte Körper ungleich dick ist, oder wenn Dichtigkeitsunterschiede bestehen, wie sie beispielsweise unsere Körpergewebe besitzen. Die dicken nnd dichteren Teile des durchstrahlten Objekts absorbieren die Röntgenstrahlen stärker und hemmen damit die Penetration mehr als die dünneren und weniger dichten Teile. Der Durchlässigkeitsgrad der Körper für die Röntgenstrahlen ist nun direkt proportional ihrer Dichtigkeit, so daß das Röntgenbild mit seinen Details einen graphischen Maßstab abgibt für Masse und

spezifisches Gewicht der differenten Teile des durchstrahlten Objektes. Das Röntgenbild ist also seinem Wesen nach kein eigentliches Schattenbild, sondern, wie man es mit Recht nennt, ein Durchsichtigkeitsbild und hat eine gewisse plastische Wirkung" (Dieck).

Wenn also nach unserer Beobachtung am normalen Kiefer mit seinen für die Norm gültigen Durchlässigkeitswerten diese Gefäßkanäle nicht oder nur sehr selten in Erscheinung treten, müssen sich bei den Kiefern mit Parodontose, bei denen ja die Kanäle plötzlich sichtbar werden, diese Durchlässigkeitswerte geändert haben und zwar im Sinne einer erhöhten Röntgendurchlässigkeit.

Wie können wir uns nun diese erklären? Ausschlaggebend für den Grad der Durchlässigkeit der Röntgenstrahlen durch den Knochen sind wohl die abgelagerten Kalkkristalle, die die Knochenstruktur mit ihren Systemen erst ausmachen. Ist nun aber an einem Knochen die Röntgendurchlässigkeit erhöht, so muß an Stelle der normal abgelagerten Kalkkristalle mit ihren verhältnismäßig niederen Durchlässigkeitswerten entweder eine dünnere Schicht von Kalkkristallen oder aber ein anderes Gewebe mit höheren Werten getreten sein. Diese teleologische Betrachtung führt uns zurück zu der Atrophie, die ja immer im Zusammenhang mit dem Auftreten der beschriebenen Gefäßkanäle beobachtet worden ist. In ihr werden wir die eigentliche Ursache für die verminderte Röntgendurchlässigkeit des Knochengewebes und damit auch den Grund für das Sichtbarwerden der Kanäle im Knochen zu finden haben.

Zur Lösung der Frage, warum an Kiefern mit Parodontose im Gegensatz zum normalen Knochen die Gefäßkanäle plötzlich deutlich sichtbar werden, müssen wir uns also zunächst mit den allgemein gültigen physiologischen und pathologischen Regeln der Atrophie befassen. Dann erst können wir auf die besonderen Verhältnisse der Atrophie bei Parodontose übergehen.

Wir wissen, daß auch der normale Knochen in seiner Entwicklung in keinem Augenblick des Lebens still steht, sondern einer steten Resorption und Apposition durch bestimmte Zellelemente, nämlich durch Osteoklasten und Osteoblasten, unterliegt. In seinen „Untersuchungen über Osteomalazie und Rachitis" berichtet uns z. B. Pommer[14]: „Immerhin sind aber die Resultate, welche ich bei der

Durchsicht eines beschränkten Materials gewann, geeignet, die Annahme unwahrscheinlich zu machen, daß nach absolviertem Wachstum der Knochen eine Pause in der Resorption und Apposition eintrete". Und an anderer Stelle: „Diese Erfahrungen machen es sehr wahrscheinlich, daß ebenso wie die Resorption auch die Apposition nach Abschluß des Wachstums des Knochens in den Binnenräumen und an der Oberfläche desselben (physiologisch) fortdauert. Ich finde deshalb das Wesen der Knochenatrophie darin, daß der durch die lakunäre Resorption bedingte Verlust an Knochensubstanz nur unvollständig durch Apposition wiederersetzt wird".

Wir haben uns also nach Pommer bei der Atrophie, also auch bei der Parodontose, nicht nur einen Abbau des Knochens an dessen Oberfläche vorzustellen, wie er sich uns bei der Horizontalatrophie des Alveolarfortsatzes beim Beginn der Parodontose röntgenologisch zeigt, sondern zugleich auch eine Substanzverminderung im Innern des Knochens. Denn in den Binnenräumen des Knochens herrschen dieselben Resorptions- und Appositionsverhältnisse wie an dessen Oberfläche. Es kommt auch dort zu einer nur unvollständigen Wiederersetzung der Knochensubstanz infolge verminderter Apposition bei gleichbleibender physiologischer Resorption.

Es sei darauf hingewiesen, daß wir ähnliche Erscheinungen wie bei der Atrophie der Parodontose auch bei einer anderen atrophischen Knochenerkrankung finden, nämlich bei der Osteoporose. Auch bei dieser stellt Aschoff[15] *„eine Vergrößerung der Binnenräume des Knochens" fest. „So ist an Röhrenknochen gewöhnlich die Rinde von innen her verdünnt und porös, der Spongiosa ähnlich geworden, und in der alten Spongiosa fehlen viele Bälkchen, so daß die Maschen weit sind."*

Wir müssen uns eben darüber klar sein, daß eine wesentliche Begleiterscheinung der Parodontose die schwere Ernährungsstörung des Kieferknochens ist, über deren Ursache wir uns heute noch kein klares Bild verschaffen können. Daß sie aber vorhanden ist, lehrt z. B. die Beobachtung Quian's[16], daß in 7 von 8 Fällen von Parodontose eine Sklerose der arteria mandibularis nachgewiesen werden konnte, deren Folge eine Zirkulationsstörung in den Endver-

zweigungen sei. Wenn wir nun zu dieser Beobachtung noch die Behauptung von Schön[17] hinzufügen, daß „die Endäste der kleinen arteriellen Ausläufer der Unterkieferarterie wahrscheinlich als Endarterien (im Sinne Cohnheim's) anzusprechen" sind, weil nämlich infolge anatomischer Besonderheiten Anastomosen nicht oder nur in geringem Maße möglich sind, so wird uns klar, daß dann natürlich auch die normale „Mauserung" des Knochens, das Gleichgewicht zwischen Ab- und Anbau, wesentlich gestört sein muß.

Mit der Annahme einer lakunären Resorption nach Pommer dürften wohl auch einige unserer Fälle zu erklären sein, bei denen die Kanäle nicht wie sonst glatt und durchgängig aussahen, sondern eine mehr rosenkranzänliche Form und gezackte Wände aufwiesen. Drei solche Fälle habe ich in den Bildern Nr. 24 bis 26 zusammengestellt. Wir werden nicht fehlgehen, wenn wir diese Fälle als solche mit beginnender Auflösung des Knochens bezeichnen, wo sich noch die einzelnen Resorptionslakunen aneinander reihen, die später zusammenfließen und damit erst die glatte Kanalwand bilden. Auf nebenstehender Zeichnung seien diese „Rosenkranz-Formen" zur besseren Verdeutlichung noch einmal schematisch wiedergegeben.

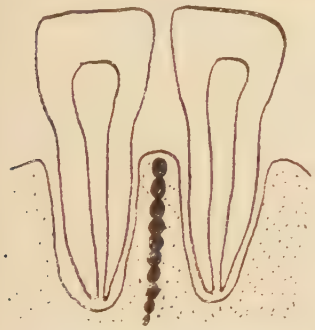

III. „Rosenkranz-Formen".

Aus der Verminderung der Knochensubstanz an der Oberfläche und vor allem auch von den Binnenräumen des Knochens aus muß eine erhöhte Röntgendurchlässigkeit desselben hervorgehen, da ja damit dessen Dichte geringer geworden ist. Der verschiedene Grad der Dichte eines Gewebes erzeugt aber, wie wir wissen, erst die verschiedenen Zeichnungen und Schattierungen im Röntgenbild. Wir sehen jedoch bei der einfachen physiologischen Knochenatrophie noch nicht die Gefäße im Röntgenbild sichtbar werden. Es muß offenbar die Verminderung der Dichte des Knochens, wie sie bei der einfachen Atrophie eintritt, noch nicht genügen, um „Durchsichtigkeitsbilder" mit dem Hervortreten der Gefäßkanäle zu ergeben. Die Atrophie muß also wohl

bei der Parodontose einen höheren oder modifizierten Grad erreichen oder einen besonderen Weg gehen, um die Gefäßkanäle sichtbar werden zu lassen. Diese Schlußfolgerung führte uns nun zu den folgenden Gedankengängen.

Wir haben oben die Ansicht vertreten, daß beim Sichtbarwerden der Gefäßkanäle entweder eine Verringerung der Schicht der Kalkkristalle eingetreten oder aber an deren Stelle ein anderes Gewebe mit höheren Durchlässigkeitswerten getreten sein muß. Andererseits haben wir soeben festgestellt, daß die Verminderung der Kalkkristallschicht allein offenbar nicht genügt, und sehen gerade darin die Erklärung dafür, daß beim normalen Knochen, der ja auch im Alter der physiologischen Atrophie unterliegt, die Gefäßkanäle nicht röntgenologisch sichtbar werden. Bei der Parodontose haben wir es also nicht allein mit einer einfachen Atrophie zu tun, sondern es kommen noch andere Faktoren hinzu. Lang[18] fand in einen histologischen Untersuchungen „zellarme Faserzüge und den lakunären Resorptionsflächen des Knochens so schmal aufgelagerte Knochensubstanzschichten, daß die verbindenden Faserbündel in die Resorptionsbuchten mehr oder minder unmittelbar eingepflanzt zu sein schienen". Es wird also bei der Parodontose das Knochengewebe durch Faserzüge z. T. ersetzt. Auch Siegmund-Weber[19] schreiben: „Die Auflösung des Knochens geschieht unter der Wirkung zelliger Elemente durch lakunäre Resorption. Das Fettmark des Knochens wird in Fasermark umgewandelt. Seine Markräume, die vorher gegen den Periodontalraum geschlossen waren oder nur durch Gefäßkanäle mit ihm in Verbindung standen, sind jetzt gegen das Periodontium hin geöffnet, dessen Bindegewebsfaserbündel vorher zerstört wurden, wobei je nach dem Vorschreiten der Entzündung Granulationsgewebe sich ausbreitet". Von beiden Autoren wird also entsprechend unserer Annahme der Ersatz von Knochengewebe durch Faser- und Granulationsgewebe beschrieben. Es tritt bei Parodontose tatsächlich z. T. an Stelle des röntgenologisch dichteren Knochengewebes ein für die Röntgenstrahlen mehr durchlässiges Gewebe.

Es wirken also hier beide Faktoren zusammen: die Verminderung der Kalkkristallschicht und die Bildung eines für Röntgen-

strahlen durchlässigeren Gewebes. Außerdem kommt es auch noch bei der Parodontose zu einem gesteigerten Knochenabbau gegenüber der physiologischen Atrophie Lang[18] berichtet uns zu diesem Punkt folgendes: „Das histologische Bild verschafft uns die Überzeugung, daß im abgebildeten Gebiet, das wir im Sinne Weski's als Paradentium zusammenfassen wollen, eine ostitische Steigerung der Resorption, also rarefizierende Ostitis, Platz greift, so daß demnach zur Erklärung des Befundes nicht bloß, wie das Übersichtsbild annehmen ließ, mit Atrophie zu rechnen ist".

So werden also diese pathologischen Vorgänge die Dichtigkeit des Knochens herabsetzen und damit eine erhöhte Durchlässigkeit desselben für Röntgenstrahlen hervorrufen. Doch sind damit noch nicht alle Möglichkeiten, die zu einer erhöhten Röntgendurchlässigkeit des Knochens führen und bei Parodontose vorliegen können, erschöpft. Wir haben uns oben der Ansicht Lang's angeschlossen, daß bei der Parodontose einer erhöhten Resorption des Knochens eine zu geringe Apposition gegenübersteht.

Wir können nun aber einen Schritt weitergehen und uns vorstellen, daß durch irgend einen pathologischen Vorgang auch noch die Kalkablagerung für den durch Apposition neu zu ersetzenden Knochen gestört ist, d. h. daß wohl neuer Knochen gebildet wird, dieser aber ungenügend verkalkt. Auch auf diesem Wege muß ein Gewebe entstehen, das eine höhere Röntgendurchlässigkeit aufweist als ein normal verkalkter neu gebildeter Knochen. Eine normale Kalkablagerung aber ist unter anderem an eine bestimmte Wasserstoffionenkonzentration gebunden. So ist bekannt, daß eine Azidose die Kalkablagerung beeinträchtigt, ja sie zu hemmen imstande ist, während eine Alkalose sie begünstigt. Kranz[20] schreibt z. B. über den Kalkstoffwechsel: „Verschiedenheiten der Konzentration der Wasserstoffionen — Azidose beeinträchtigt die Kalkablagerung, während Alkalose sie begünstigt —, der Schutzkolloide, vielleicht auch adsorptive oder chemische Bindungen sind erforderlich für die Anwesenheit und das Fehlen von Ablagerungen des Kalziums in fester Form". Citron[21] hat nun nachgewiesen, daß bei einem sehr hohen Prozentsatz der Fälle von Parodontose eine azidotische Stoff-

wechselrichtung vorliegt. Auch Katase[22] schreibt: „Somit hat er (Yamakami) als Ursache der Alveolarpyorrhoe die Blutazidosis erkannt, die ihrerseits eine gesteigerte Resorption des Alveolarknochens zur Folge hat. Wir können uns seiner Auffassung durchaus anschließen, nämlich daß die Ursache der Alveolarpyorrhoe nichts anderes ist, als eine alimentäre Blutazidosis". Die gleiche Ansicht äußert Held[23], der im Tierversuch durch Übersäurung des Blutes fibröse Ostitis und progressive Knochenatrophie nachweisen konnte, was mit den gleichen Erscheinungen am Menschen bei Parodontose übereinstimmen soll. Auch auf die Feststellung von Loos[16] sei hingewiesen, daß die Urinuntersuchungen bei Parodontosekranken eine Neigung zur Azidose ergeben.

Für unsere Arbeit ist noch der Bericht von Münzesheimer[24] besonders interessant, der bei Parodontose die Auflösung des Knochens mit einer harnsauren Diathese in Beziehung bringt: „In einer Reihe von Fällen habe ich — besonders an unteren Frontzähnen — eine lakunenartige zentrale Auflösung des interalveolären Systems in Paradentosefällen feststellen können. Abb. 151. Diese Patienten hatten einen über das Normale hinausgehenden Harnsäurespiegel im Blut".

Wir können also annehmen, daß der nur unvollkommene Ersatz des durch beschleunigte Resorption abgebauten Knochens in den meisten Fällen von Parodontose infolge der azidotischen Stoffwechselrichtung auch noch mangelhaft verkalkt sein wird. Damit tritt aber ein neuer, dritter Faktor der Entstehung eines für Röntgenstrahlen durchlässigeren Gewebes auf. Als Ursachen der Änderung der Dichtigkeit des Knochens im Sinne einer erhöhten Durchlässigkeit für Röntgenstrahlen haben wir also erkannt:

1. Substanzverminderung des Knochens infolge erhöhter Resorption und mangelhafter Apposition an der Oberfläche und von den Binnenräumen des Knochens aus.
2. Ersatz des Knochens durch Faser- und Granulationsgewebe, das eine höhere Röntgendurchlässigkeit zeigt als normaler Knochen.
3. Mangelhafte Verkalkung des durch — bereits verminderte — Apposition neu angebauten Knochens infolge einer azidotischen Stoffwechselrichtung.

Damit ist wohl das Sichtbarwerden der Gefäßkanäle in den Röntgenbildern parodontotischer Kiefer hinreichend geklärt. Es fehlt noch eine Erklärung dafür, daß wir die Gefäßkanäle in den meisten Fällen nur im Bereich der vier Frontzähne des Unterkiefers finden konnten. Der Grund hierfür ist leicht ersichtlich: anatomisch ist von beiden Kiefern gerade dieser Teil am dünnsten und schwächsten, denn er hat ja auch nur die dünnsten und schwächsten Zähne des menschlichen Gebisses, die vier unteren Schneidezähne, aufzunehmen. Alle Faktoren, die wir oben für das Sichtbarwerden der Gefäßkanäle aufgezeigt haben, müssen sich natürlich an dieser Stelle am schnellsten auswirken, am ehesten zu einer erhöhten Röntgendurchlässigkeit des Kiefers führen und damit am deutlichsten die Gefäßkanäle sichtbar werden lassen. Erst bei weiter vorgeschrittenen Fällen oder bei besonders zart gebauten Kieferknochen werden wir sie auch im Molarenbereich des Unterkiefers oder im Oberkiefer zu sehen bekommen, wo sie dann als Ausnahme die Regel bestätigen (Bilder Nr. 3b, 14, 22). Es sei darauf hingewiesen, daß wir auch in diesen Fällen die Kanäle selbstverständlich ebenso im Frontbereich des Unterkiefers festgestellt haben.

Daß die Kanäle im Oberkiefer besonders selten auftreten, erscheint verständlich, wenn man bedenkt, daß hier zu der Dicke des Alveolarfortsatzes noch die Wölbung des Gaumendaches hinzukommt, so daß die Röntgenstrahlen einen erheblich massigeren Knochen durchdringen müssen. Wenn die Kanäle im Oberkiefer überhaupt in einigen Fällen sichtbar werden, können wir dies nur mit der Feststellung von Parma[11] begründen, daß nämlich „die Spongiosa der Regio retroincisiva, besonders dorsalwärts von der oberen Hälfte des Canalis incisivus, . . . manchmal Lacunen von 3 — 4 mm Größe enthält . . .“ „Ein sagittaler Schnitt durch die Maxilla zeigt am Röntgenbild manchmal auffallende Rarefikation (Fig. 166). Durch die großlacunäre Struktur der Spongiosa wird zum Teil auch die Tatsache erklärt, daß der Proc. alveol., obzwar in der Incisivalgegend sehr mächtig, doch am Röntgenbilde sehr dünn erscheint.“ Diese Beobachtung Parmas', daß man in der Regio retroincisiva manchmal eine besonders weitmaschige Spongiosa findet, macht es auch erklärlich, daß wir in keinem Falle die Gefäßkanäle im Molarengebiet des Oberkiefers feststellen konnten.

Ein weiterer Grund, weshalb die Gefäßkanäle im Molarengebiet seltener auftreten, dürfte in der oben beschriebenen Beobachtung Hayashi's zu suchen sein, wonach im Frontzahngebiet die Blutgefäße stets größer und stärker sind als im Gebiet der Seitenzähne.

Aus ähnlichen anatomischen Betrachtungen heraus werden wir uns andererseits auch die wenigen Fälle erklären können, bei denen trotz nachgewiesener Parodontose keinerlei Gefäßzeichnungen auftreten Abgesehen von dem bereits beschriebenen Fall mit einer rasch und bösartig verlaufenden Parodontose wird es sich hier um Fälle mit einem ausgesprochen kräftigen Knochenbau handeln, und es ist sehr wohl denkbar, daß bei einer sehr starken Compacta des Knochens und vielleicht noch bei besonders kräftig entwickelten umgebenden Weichteilen auch eine wesentliche Verringerung der Röntgendurchlässigkeit des ersteren doch nicht genügt, um die Gefäßkanäle sichtbar zu machen. So hatte z. B. einer unserer Patienten, bei denen trotz einer Parodontose die Kanäle nicht gefunden wurden, ein ausgesprochenes „Boxergesicht": Herr F., 28 Jahre alt, Bild Nr. 34.

Gerade vom anatomischen Standpunkt aus ist schließlich die Möglichkeit nicht von der Hand zu weisen, daß in seltenen Fällen auch beim normalen Kiefer die Gefäßkanäle doch einmal in Erscheinung treten können, nämlich dann, wenn ein besonders feiner und dünner Kieferknochen vorhanden ist. Wir haben allerdings bei unseren oben erwähnten Untersuchungen einen solchen Fall nicht feststellen können. Auch liegt uns z. B. die Röntgenaufnahme eines Kiefers vor, der schon bei der klinischen Untersuchung durch einen ganz außergewöhnlich dünn erscheinenden Alveolarfortsatz auffiel. Hier zeigte das Röntgenbild zwar eine, wie erwartet, starke homogene Aufhellung des gesamten normal struktuierten Alveolarfortsatzes, welche die außergewöhnliche Dünne des Knochens an dieser Stelle – auch durch besonders scharfen Kontrast zur Zeichnung des Kieferkörpers — bestätigte. Es ließ jedoch keine Spur von Kanalzeichnungen erkennen.

Auf etwaige, zum mindesten sehr seltene Fälle von Gefäßkanalzeichnungen bei normaler Knochenstruktur wird in Zukunft zu achten sein.

Wenn wir nun alle unsere beschriebenen Fälle einmal genau betrachten, so wird uns auffallen, daß die Lumina der Gefäßkanäle unverhältnismäßig weit erscheinen und wohl kaum denjenigen der normalen Gefäßchen entsprechen dürften. Auch dafür haben wir nach einer Erklärung gesucht und glauben, daß die Ursache dieser offensichtlichen Erweiterung darin zu suchen ist, daß bei

jeder Knochenatrophie das Volumen des Knochens im Ganzen verkleinert wird, nicht nur an der „äußeren", sondern auch an allen „inneren" Oberflächen. D. h. alle Zwischenräume im Knochen werden größer und damit alle Kanäle weiter. Untenstehende Zeichnung möge dies verdeutlichen: die gestrichelte Linie gibt die Umrisse des Knochens nach Eintritt der Atrophie wieder.

Zusammenfassung: Abschließend kann über die Bedeutung und das Vorkommen der von uns beobachteten Knochenzeichnungen auf Röntgenbildern parodontotischer Kiefer festgestellt werden, daß es sich um durch lakunäre Resorption erweiterte Gefäßkanäle handelt, die auf Grund eines pathologischen Prozesses, nämlich der „echten" Parodontose, im Röntgenbild sichtbar werden. Sie konnten in keinem einzigen Falle an einem gesunden Kieferknochen im Röntgenbild nachgewiesen werden, ebenso wenig bei anderen, mit Atrophie des Kieferknochens einhergehenden Erkrankungen. Dagegen wurden sie bei den 70 untersuchten Patienten mit „echter" Parodontose in 63 Fällen festgestellt. Bei der Untersuchung von 35 menschlichen Schädeln mit der Diagnose „Alveolarpyorrhoe" wurden sie in 24 Fällen gefunden. Sie treten allerdings nicht auf bei besonders rasch und bösartig verlaufender Parodontose, da sie hier mit dem gesamten Knochen gemeinsam abgebaut werden. Ihr Vorhandensein in allen beschriebenen Fällen wurde erklärt durch drei Faktoren, die als typisch für einen parodontotisch erkrankten Kieferknochen dargestellt wurden: die Atrophie des Kieferknochens, der teilweise Ersatz des Knochengewebes durch ein Gewebe mit höheren Durchlässigkeitswerten für Röntgenstrahlen und die durch Azidose bedingte mangelhafte Verkalkung des neu angebauten Knochens. Das überwiegende Vorkommen der Knochenzeichnungen im Frontzahnbereich des Unterkiefers wurde hauptsächlich durch

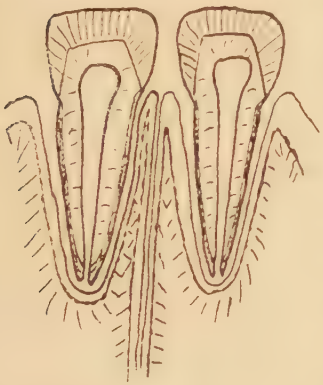

IV. Verbreiterung der Kanäle bei Knochenatrophie.

die anatomischen Verhältnisse erklärt. In 5 Fällen konnten wir sie jedoch auch im Molarenbereich des Unterkiefers, in 2 Fällen im Oberkiefer nachweisen.

Im Ganzen wurden also 113 Fälle auf das Vorhandensein von Gefäßkanälen untersucht: 70 Patienten mit Parodontose, davon gaben 63 ein positives und 7 ein negatives bzw. unklares Resultat; 35 Schädel, davon 24 mit positivem und 11 mit negativem Resultat; 8 Fälle mit Überbelastung, alle mit negativem Resultat.

* *
*

Am Schlusse dieser Arbeit möchte ich nicht verfehlen, noch einmal Herrn Professor Dr. G. Schweitzer für sein Interesse und die freundliche Unterstützung, die er meiner Arbeit jederzeit angedeihen ließ, meinen herzlichsten Dank auszusprechen.

Literaturverzeichnis

1 Weski, O. „Die chronischen marginalen Entzündungen des Alveolarfortsatzes mit besonderer Berücksichtigung der Alveolar-Pyorrhoe.“ Vierteljahresschr. f Zahnheilk. 1921.

2 Bauke, „Parenterale C - Vitamin (Cebion) - Behandlung bei Skorbut.“ Münch. med. Wschr. 1934, Nr. 32.

3 Boenheim, F. „Endokriner Status bei Paradentose.“. Zahnärztl. Rdsch. 1928, Nr. 32.

4 Reinmöller, M. „Klinische Untersuchungen über Alveolarpyorrhoe“ Berlin 1925.

5 Loos, O. „Die Paradentose als medizinisches Problem“. Paradentium Nr. 2, 1929.

6 Iskraut, H. „Beitrag zur Aetiologie der Parodontose“. Dtsch. Zahnärztl. Wschr. 1936, Nr. 19.

7 Adloff, P. „Überlastung und falsche Belastung“. Dtsch. Zahnärztl. Wschr. 1935, Nr. 45.

8 Thielemann, K. „Das Gleithindernis als aetiologischer Faktor für die Lokalisation der Paradentose“. Dtsch. Zahnärztl. Wschr. 1935, Nr. 50.

9 Dieck, W. und Fujita, T. „Die Nerven der Kiefer und des Zahnfleisches beim Menschen mit Vergleichsuntersuchungen der Verhältnisse beim Hund“. Morphologisches Jahrbuch 1935, Nr. 76.

10 Hayashi, S. „Untersuchungen über die arterielle Blutversorgung des Periodontiums“. In.-Dissertation, Berlin 1932.

11 Parma, C. „Zahnärztliche Röntgendiagnostik“. Berlin 1929.

12 Euler, H. „Über die Blutversorgung im Unterkiefer und den Zähnen nach Unterbindung der arteria alveolaris inferior“. Dtsch. Mschr. f. Zahnheilk. 1922, Nr. 7.

13 Dieck, W. „Anatomie und Pathologie der Zähne und Kiefer im Röntgenbilde“. Hamburg 1911.

14 Pommer, G. „Untersuchungen über Osteomalazie und Rachitis“. Leipzig 1885.

15 Aschoff, L. „Pathologische Anatomie“. Jena 1928. 2. Band.

16 Quian, B. und Loos, O. siehe: „Bericht über die 4. Versammlung der internationalen Arpa 1935 in Ofenpest“. Dtsch. Zahnärztl. Wsch. 1936, Nr. 4.

17 Schön, F. „Das klinisch-pathologische Bild und die Aetiologie des Pulpazerfalls intakter Zähne“. Zahnärztl. Rdsch. 1931, Nr. 52.

18 Lang, F. J. „Zur Kenntnis des Knochenschwundes und Abbaues bei der bisher als Alveolarpyorrhoe bezeichneten Paradentitis". Vierteljschr. für Zahnheilk. 1923, Nr. 4.

19 Siegmund, H. und Weber, R. „Pathologische Histologie der Mundhöhle". Leipzig 1926.

20 Kranz, P. „Klinische Zahnheilkunde und ihre Grenzgebiete. München 1934.

21 Citron, J. „Zur Frage der internistischen Aetiologie der Paradentose". Zahnärztl. Rdsch 1928.

22 Katase, B. „Der Einfluß der Ernährung auf die Konstitution des Organismus". Berlin 1931.

23 Held, „Betrachtungen über experimentelle Paradentose". Schweizer Monatsschr. f. Zahnheilk. 1933, Nr. 10.

24 Münzesheimer, F. und Kuppenheim, H. „Leitfaden der systematischen Röntgenuntersuchung in der Zahnheilkunde". Berlin 1931.

Lebenslauf

Am 22. Juli 1913 wurde ich, Hannsgeorg Krieger, als Sohn des Dipl.-Ing. Paul Krieger in Nürnberg geboren. 1919 siedelten wir nach Berlin über, wo ich das Friedrich-Werdersche-Gymnasium bis zu bestandener Reifeprüfung im Herbst 1931 besuchte. Anschließend studierte ich an der Berliner Universität Zahnheilkunde, bestand im November 1933 das Physikum mit „gut" und erhielt die Approbation als Zahnarzt mit der Gesamtnote „gut" am 17. Dezember 1935. Seitdem bin ich als Volontärassistent an der Berliner Universitäts-Zahnklinik tätig.